Schädelasymmetrien beim Säugling

Christiane Kaup

In meiner Praxis behandle ich zunehmend Babys mit Schädelasymmetrien. Sie werden von Ärzten oder Hebammen geschickt, die die optischen Verformungen sehen. Oft besteht eine Kopplung mit weiteren Symptomen, z.B. Rumpfasymmetrie, Bewegungseinschränkung einzelner Wirbelsegmente, Entwicklungsverzögerung, Nichtakzeptanz der Bauchlage, Schlaf-, Trink- und Schluckstörungen, Blähungen, Unzufriedenheit, usw. Rebecca Flowers schreibt im amerikanischen Up-Date (Herbst 2006 S. 5): „Schädelasymmetrien wurden lange Zeit nur von außen betrachtet. Man sah den knöchernen Schädel und evtl. die nicht symmetrisch stehenden Augen und Ohren. Inzwischen hat sich der Blickwinkel verändert und es werden die sich daraus ergebenden Zusammenhänge gesehen wie z.B. Kopfschmerzen, Skoliosen, viszerale und sensomotorische Probleme". Dieser Gedankenansatz ist auch bei uns vermehrt zu beobachten.

Ursachen

Die Ursachen für Schädelasymmetrien sind vielfältig und nicht endgültig geklärt. Lageanomalien im Uterus, z.B. dass der Kopf des Kindes gegen das Becken der Mutter gedrückt wird oder Schwierigkeiten im Laufe der Entbindung, sind einige der Möglichkeiten.

Auswirkungen

Schädelasymmetrien sind häufig mit Spannungen innerhalb der Dura mater verbunden. Das Durale System umhüllt unser gesamtes Nervensystem. Ist der Tonus der Dura mater erhöht, kann dies dazu führen, dass das Nervensystem nicht ausreichend Platz hat, um sich auszudehnen und seine Funktionen optimal auszuüben. Hieraus können dann z.B. Entwicklungsverzögerungen oder Einschränkungen der Funktion der Hirnnerven, u.a. des N. vagus (Folge können Störungen innerhalb des Verdauungstraktes sein) resultieren.

Welche Schädelformen gibt es?

Die Benennung der Schädelasymmetrien orientiert sich an den Bezeichnungen für die cranialen Synostosen, dies ist ein frühzeitiger Verschluss der cranialen Suturen. Der Name gibt Aufschluss darüber, welche Sutur betroffen ist und beschreibt die Form des Schädels. Bei einem frühzeitigen Verschluss der Sutura sagittalis formt sich der Kopf schmal, länglich und keilförmig – er wird als Kahnschädel oder Skaphozephalie (Abb. 1b) bezeichnet. Ist die Sutura coronalis betroffen, richtet sich der Schädel nach cranial hin aus – er wird als Turmschädel, Oxy- oder Brachyzephalie (Abb. 1a), bezeichnet. Ein Plagio-cephalus liegt vor, wenn es zu einem vorzeitigen einseitigen Verschluss der Sutura coronalis oder lambdoidea gekommen ist. Verschließt sich die Sutura frontalis vorzeitig, entsteht eine kielartig vorspringende Stirn, welche auch als Dreiecksschädel oder Trigonocephalgus bezeichnet wird.

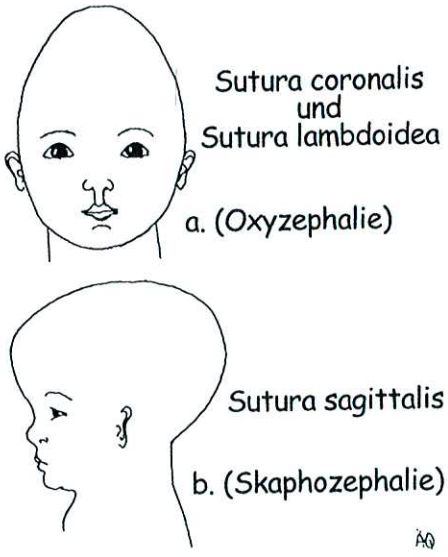

Abb. 1 (a und b): Schädelassymetrien

Wie formt sich der Schädel ?

In der CST steht das Membransystem im Vordergrund. Die Schädelplatten modellieren sich an das intercranielle Membran-system (ICM) an, und richten sich unter Anderem nach dessen Spannungen aus. Wir können uns die Schädelknochen als äußere Verdickung des ICM vorstellen. Während des Wachstums im Uterus nehmen die auf den Schädel einwirkenden Druck- und Zugkräfte zu. Die Dura mater cerebri reagiert, indem sie beginnt, nach und nach Kalk- und Knochenzellen einzulagern. Treten störende Einflüsse auf, wenn z.B. der Kopf des Kindes im Becken der Mutter so ungünstig liegt, dass Druck auf den Kopf ausgeübt wird, können Verschiebungen und Spannungen innerhalb des ICM entstehen. Intraossäre Strains können sich entwickeln. Ein weiterer wichtiger Impuls für die Formung des Schädels ist das Wachstum des Zentralen Nervensystems (ZNS). Dieser Impuls wirkt von innen nach außen. Bei einem Anencephalus ist der Neuralschädel kaum, beim Hydrocephalus vergrößert entwickelt.

Intraossäre Strains

Alle Schädelknochen weisen intraossäre Bewegungen auf. Diese sind notwendig um die Füllungs- und Entleerungsphasen des CranioSacralen Rhythmus (CSR) zuzulassen und das Ab- und Auffangen von Kompressions-, Torsions- und/oder Scherkräften zu ermöglichen. Knochen, die aus mehreren Knochenzentren bestehen, wachsen langsam aufeinander zu, indem sie Kalk- und Knochenzellen einlagern. Wirken in dieser Phase, d. h. während sich die Knochenzentren aufeinander zu bewegen, störende Einflüsse auf das Intercranielle Membransystem (ICM) ein, können Spannungserhöhungen innerhalb des ICM entstehen.

Aufgabe der Schädelknochen ist es, einen schützenden Mantel für das Gehirn und das ICM zu bilden. Da die Schädelknochen sich an das ICM anmodellieren, folgen sie den Spannungen des ICM, so dass Intraossäre Strains innerhalb der sich bildenden Schädelknochen entstehen können. Lokale Strains in einzelnen Schädelknochen können ebenfalls Auswirkung auf die benachbarten Schädelknochen haben. Störende Einflüsse auf den Schädel bzw. das Membransystem kann es zu jedem Zeitpunkt der Schädelentwicklung geben.

Weitere Veränderungen des Schädels können durch Chromosomen-Defekte auftreten, z.B. Down Syndrom.

Wie entwickelt sich der Schädel im Mutterleib?

Die Ossifikation der Schädelknochen und der Schädelbasis beginnt im 4. Embryonalmonat und erfolgt entlang einer Mittellinie, die die Ausrichtung der Schädelknochen

vorgibt. Embryonal sind alle Knochenkerne in die Membran der Dura mater cerebri eingelagert. Im Uterus benötigt der Embryoschädel wenig Schutz, so dass kaum Kalk in der Membran des ICM vorhanden ist. Bei zunehmender Beanspruchung des Schädels auf Druck und Zug beginnt das ICM mit der Einlagerung von Kalk und Knochenzellen. Diese knöcherne Verstärkung der Dura mater cerebri ist notwendig, um einwirkende Kräfte abzupuffern und Flexibilität und Schutz für Gehirn und ICM zu gewährleisten. Zur weiteren Absicherung gibt es einen Knorpelrahmen, der sich um die Schädelbasis herum befindet. Seine Aufgabe ist der Schutz von Stammhirn, Hirnnerven und Rückenmark. Während der Entbindung dient der Knorpelrahmen zudem als Pufferzone.

Der Schädel wird in das *Chondrocranium*, aus Knorpel entstehend, und *Desmocranium*, aus Haut entstehend, eingeteilt (Tabelle und Abb. 2). Aus dem Chondrocranium entwickelt sich später die Schädelbasis. Hierauf „ruht" das Gehirn. Das Desmocranium bildet die seitlichen, vorderen und oberen Teile des Schädels.

Tabelle der chondralen und desdermalen Ossifikation

Chondral

Os occipitale basaler Teil
Os sphenoidale
Os temporale pars petrosa
Gehörknöchelchen
Os ethmoidale
Condra nasalis inferior

Desdermal

Os frontale, Os nasale, Os lacrimale
Os parietale,
Os occipitale (oberer Teil der Squamosa)
Os temporale -Pars squamosa+tympanica
Os zygomaticum, Os maxillare, Os mandibulare
Ossa pallatinae, Os Vomer

Das *Chondrocranium* besteht zunächst aus einer knorpeligen Anlage. Diese reicht von den Siebbeinzellen des Ethmoid bis zur vorderen Begrenzung des Foramen magnum. Die Schädelbasis entsteht durch die Verschmelzung der einzelnen Knorpelteile. Die Entwicklung beginnt mit dem Os occipitale, dann folgen das Os sphenoidale und das Os ethmoidale. Um das Neuralrohr und die Chorada dorsalis herum verdichtet sich das Gewebe zu einer Schutzschicht, später wird dies zur Pars basalis occipitale und zum Foramen magnum. Weitere knorpelige Inseln entstehen ventral im Gewebe: die beiden Hypophysenknorpel entwickeln sich zum Corpus des Os sphenoidale, die seitlich gelegenen Trabeculae cranii zum Corpus des Os ethmoidale. Seitlich bilden sich die Alae orbitalis und temporalis, aus denen später die Alae minoris und majoris des Os sphenoidale entstehen. Beim Säugling sind all diese Anteile der Mittellinie durch Knorpel voneinander getrennt, so dass einwirkende Kräfte wie z. B. Kompression oder Verdrehung abgepuffert werden können.

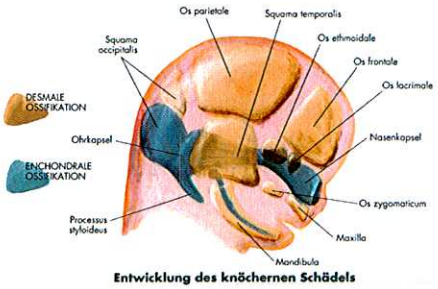

Abb. 2: Entwicklung des knöchernen Schädels

Suturen und Fontanellen (Abb.3)

Der Schädel besteht embryonal aus 29 Einzelknochen, diese sind durch Suturen und Fontanellen sowohl getrennt als auch verbunden. Bei der Entbindung haben sich einige Suturen und Fontanellen schon geschlossen, so dass nur noch 12 einzelne Knochen vorhanden sind. Suturen und Fontanellen gewährleisten Flexibilität. Diese ist notwendig, um z. B. den Geburtsvorgang zu ermöglichen. Suturen können sich gegeneinander, aber auch über- bzw. untereinander verschieben. Dies ermöglicht die Anpassung des Schädels an den Geburtskanal. Die hierdurch gewonnene Flexibilität hat aber auch ihren Preis: das System ist anfällig für störende Einflüsse.

„Suturen", Knochennähte, sind bindegewebige Nahtstellen zwischen zwei Schädelknochen. Es gibt Suturen, die sich zwischen zwei Knochen befinden und jene innerhalb des Knochens. Am Schädel sind drei Suturen besonders wichtig:

1. Sutura sagittalis: verläuft in der Sagittalebene zwischen den beiden Ossa parietalia
2. Sutura coronalis: trennt Ossa parietalia und Os frontale
3. Sutura lambdoidea: grenzt das Os occipitale gegen die beiden Ossa parietalia ab

„Fontanelle", Quelle, bezeichnet den noch nicht durch knöcherne oder knorpelige Strukturen umfassten Bereich des Neugeborenenschädels, in dem sich mehr als zwei Knochenareale annähern. Sie dienen als Pufferzonen und sind insbesondere bei der Entbindung wichtig. Die wichtigsten Fontanellen sind:

1. Fonticulus anterior: zwischen Os Parietale- und Os Frontale
2. Fonticuls posterior: zwischen Os Temporale und Os Occipitale
3. Fonticulus sphenoidale: zwischen Os Temporale – Os Sphenoid – Os Parietale – Os Frontale
4. Fonticulus mastoideus: zwischen Os Occipitale – Os Parietale – Os Temporale

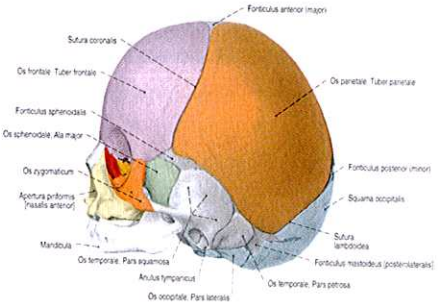

Abb. 3: Neugeborenenschädel mit Fontanellen und Suturen

Schädelknochen

Der Schädel formt und organisiert sich um das *„Os Sphenoidale"*, welches die Schädelbasis stabilisiert. Bei der Geburt ist das Sphenoid dreiteilig: dem Corpus, bestehend aus Prä- und Postsphenoid, welche sich erst kurz vor der Entbindung verbinden (außer bei Kindern mit Down-Syndrom), sowie den zwei lateral gelegenen Ala majoris mit den Procc. pterygoidei. Die *Alae minoris* und *majoris* sind zunächst vom Körper des Sphenoids getrennt, aber durch ein knorpeliges Gelenk miteinander verbunden. Bei der Geburt sind die Alae minoris mit etwas Knorpel am Corpus des Sphenoid befestigt, sie

entwickeln sich gleichzeitig mit dem Postsphenoid. Die Alae majoris sind am Proc. pterygoideus befestigt. Zwischen dem Prä- und Postsphenoid entwickelt sich eine Brücke, die Septa transversa. Bei der Geburt ist die Falx cerebri anterior hier befestigt, so dass die Falx cerebri zwischen diesen beiden eine Sichel bildet. Während des 1. Lebensjahres erweitert sich die Brücke, was dazu führt, dass die Befestigung der Falx cerebri (neonataler Teil der Crista galli) nach anterior gedrückt wird. Das Sphenoid liegt im Schnittpunkt vieler unterschiedlicher Strukturen: Die Durasepten treffen sich, Vorder- und Mittelhirn begegnen sich und die Hypophyse entwickelt sich hier. Viele Hirnnerven (I, II, III, IV, V und VI) stehen im Kontakt zum Sphenoid, zudem ist es an der Bildung von Augen-, Nasen- und Rachenhöhlen beteiligt.

Das *„Os occipitale"* entwickelt sich embryonal aus vier Segmenten: der Squama, den beiden Pars lateralis sowie der Pars basilaris. Gemeinsam umgeben sie das Foramen magnum (Abb.: 4). Bei der Geburt besteht die Squama occipitalis aus zwei Teilen, diese verbinden sich kurz nach der Geburt. Durch seine vielen Segmente ist das Os Occipitale anfällig für Spannungen, welche sich auf das Os sphenoid und Os parietale übertragen. Da das Os occipitale engen Kontakt zum Stammhirn und durch das Foramen magnum auch zum Rückenmark hat, können intraössäre Spannungen zur Beeinträchtigung der Hirnstammfunktion führen. Dies kann Einfluss auf die neurologische, motorische und geistige Entwicklung des Kindes nehmen. Eine Ursache für einen intraossären Strain des Os occipitale kann z.B. ein Geburtsstillstand sein. Öffnet sich während der Entbindung der Muttermund nicht, kann es zu einer Stauchung – meist gegen das Schädeldach – kommen.

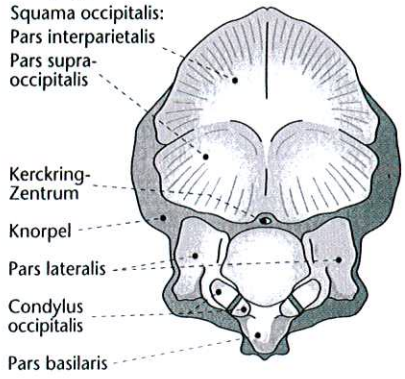

Abb. 4: Innenansicht der Squama occipitales

Der *„Atlas"* gehört streng genommen nicht zum Schädel. Da sich Läsionen des Occiput aber auf den Atlas übertragen, wird seine Bedeutung an dieser Stelle erwähnt. Der Atlas besteht bei der Geburt aus drei Teilen: dem faserknorpeligen Arcus anterior und zwei lateralen Anteilen, diese verbinden sich posterior. Da die Gelenkflächen von Occiput und Atlas v-förmig verlaufen (vorne leicht zusammen und hinten auseinander), besteht bei einer Extensionsbewegung des Kopfes die Möglichkeit, dass die breitere dorsale Seite der occipitalen Condylen in den schmaleren ventraleren Seiten des Atlas verkeilt wird. Während der Entbindung wirken die Kräfte des Uterus auf das Schädeldach ein. Hierdurch können die Condylen des Occiput ein- oder beidseitig eingeklemmt werden.

Die *SSB* = *„Synchondrosis sphenobasilaris"* spielt eine wichtige Rolle, da sie alle Läsionen vom Os sphenoid, Os temporale und Os occipitale auffängt. Eine ihrer Aufgaben ist es, alle zu ihr übertragenden Spannungen möglichst optimal auszugleichen.

Das *„Os temporale"* (Abb. 5) entsteht embryonal aus der Ohrkapsel und dem Hörorgan (Corti-Organ). Embryonal besteht es aus drei Teilen: Pars squamosa, petrosa und tympanica. Da sich Pars squamosa und tympanica kurz vor der Geburt verbinden, besteht das Os temporale beim reifen Embryo aus zwei Teilen. An der Felsenbeinkante ist das Tentorium befestigt. Zudem haben viele Hirnnerven (III–XI) Kontakt zum Os temporale, daneben dient es als Anheftungsstelle für die Rachenmuskulatur und bildet einen Teil des Kiefergelenkes. Das Os temporale liegt keilförmig zwischen Os parietalle, Os frontale, Os sphenoidale und Os occipitale, es fängt alle Läsionen dieser Knochen auf und hat somit eine Pufferfunktion. Gleichzeitig hat es aber auch Schwierigkeiten, Spannungen, welche aus den Läsionen resultieren, abzuleiten. An der Felsenbeinkante des Os temporale setzt das *Tentorium* an. Dieses bietet dem Os temporale die Möglichkeit, Spannungen weiterzuleiten. Harold J. Magoun machte die Beobachtung, dass sich viele sehr massive Probleme im Körper und am Schädel, über eine Dysfunktion des Os temporale erklären lassen. Dies brachte ihm den Namen „Troublemaker of the head" ein.

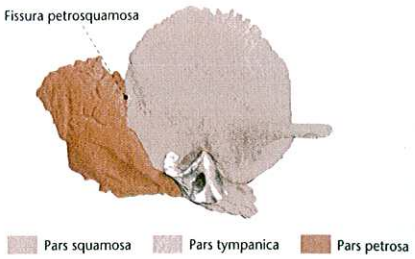

Abb. 8.16: Os temporale eines Neugeborenen (Ansicht von lateral) [So07-21]

Abb. 5: Os temporale eines Neugeborenen

Die *„Pars petrosa"*, äußerer Gehörgang, bildet sich aus 20 verschiedenen Ossifikationszentren. Sie bildet Dach, Boden und mediale Wand für die Gehörknöchelchen und beherbergt den Hör- und Gleichgewichtsapparat. Bei der Geburt sind knöchernes Labyrinth, Mittelohr und Gehörknöchelchen vollständig vorhanden, aber noch nicht zu ihrer vollständigen Größe entwickelt. Die *„Pars tympanica"*, Ohrkapsel, ist Vorläufer des Bereichs zwischen Pars petrosa und Mastoid. Embryonal besteht dieser Bereich aus 14 Zentren, aber schon im 5. – 6. Fetalmonat beginnt die Ossifikation. Die *„Pars squamosa"* bildet die laterale Wand. Beim Neugeborenen verläuft der Gehörgang transversal. Bei der Geburt besitzen wir noch keinen Proc. mastoideus.

Das *„Os frontale"* ist zunächst paarig angelegt und durch die Sutura metopica in zwei Hälften unterteilt. Mit zunehmendem Wachstum des Schädels gerät die Falx cerebri, die von innen an der Sutur befestigt ist, unter Zug. Dies veranlasst sowohl die Falx cerebri als auch die Membran des Os frontale, Kalk und Knochenzellen einzulagern. Als Folge verschließt sich die Sutura metopica nach und nach. Von innen bildet sich die Crista Frontalis. Von caudal entwickelt sich die Incisura ethmoidalis sowie die Crista galli des Os ethmoids, welche ebenfalls als Anheftungsstelle für die Falx cerebri dient. Zudem wölben sich die paarig angelegten Sinus frontalis nach ventral aus und bilden die Augenbrauenwülste.

Das *„Os Vomer"* liegt auf der Sutura intermaxillaris des Gaumens und ist dorsal mit dem Sphenoid verbunden. Bei der Entwicklung des Schädels ist der Vomer besonders wichtig, da es zu den ersten Knochen/Knorpeln gehört, die sich entfalten und somit eine Mittellinie im sich entwickelnden Schädel darstellt.

Folgen eines Strains auf die Schädelknochen

Die Schädelknochen entwickeln sich aus vielen Ossifikationszentren heraus. Ihre Aufgabe ist, das Gehirn vor äußeren Einflüssen zu schützen. Daher modellieren sich die Schädelknochen wie ein schützender Mantel um das ICM. Treten äußere Einflüsse auf, welche dem Schädel eine Anpassung abfordern, um die Hirnfunktionen zu gewährleisten, folgen die Schädelknochen dieser Anpassungsbewegung. Äußere Einflüsse können jederzeit auftreten und zu einer Vielzahl von interossären Verschiebungen und Spannungen führen. Diese können nicht nur eine Einschränkungen der Beweglichkeit der Schädelknochen bewirken, sondern auch Hirnnerven oder -areale, in ihrer Funktion beeinträchtigen.

Liegen *Craniale Synostosen* vor, besteht für das Gehirn die Notwendigkeit, sich in eine andere Richtung auszudehnen, da eine Ausdehnung in Richtung des Verschlusses nicht mehr möglich ist. Lebensbedrohliche Einschränkungen für das ZNS können entstehen, was eine OP notwendig macht. Ein *Strain* bedeutet immer eine Verspannung innerhalb der normalen Knochenstruktur. Dies kann bedeuten, dass durch Zug- und/oder Kompressionskräfte innerhalb des Knochens Dehn- und Scherkräfte entstehen. Diese Veränderungen können dann Einfluss auf die hier im Gewebe verlaufenden Strukturen, z.B. Hirnnerven aber auch auf Hirnareale haben.

Am Beispiel des Os sphenoidale und temporale möchte ich hier einige Läsionsmöglichkeiten beschreiben:

„Os sphenoidale" Strains des Sphenoids, führen häufig zu einer Spannungszunahme im Bereich der durchtretenden Hirnnerven oder des Stammhirns. Druck kann dazu führen, dass diese ihre Funktion nicht mehr optimal ausüben können. Ein gutes Beispiel ist eine Parese des N. abducens. Die Hirnnerven II, IV, und VI verlaufen durch die Fissura orbitalis superior, die zwischen der Ala minor und major liegt. Bei einem Strain zwischen diesen Teilen kann es zu Verschiebungen oder Stauchungen der Nerven kommen, so dass Strabismus entsteht.

„Os temporale" Da sich das Os temporale aus einer großen Menge von Ossifikatonszentren heraus bildet, ist es sehr anfällig für Läsionen. Tritt ein Strain zwischen Pars petrosa und squamosa auf, ehe sie sich verbunden haben, kann es zu funktionellen Veränderungen kommen. Sichtbar wird dies z. B. durch eine verstärkte Innenrotation der Pars petrosa, welches sich durch ein vorstehendes oder tiefer stehendes Ohr zeigen kann. Im Felsenbein verläuft der äußere Gehörgang; intraossäre Strains können hier z.B. zu Hörverlusten führen, da der äußere Gehörgang komprimiert und verdreht wird.

Behandlungsmöglichkeiten

„Vojta Therapie".

Auf Anfrage bei Frau von der Lippe (Vojta Lehrtherapeutin aus Bochum) zur Wirkung der Vojta Therapie bei Schädeldeformitäten machte diese folgende Aussage: „In der Vojta Therapie wird davon ausgegangen, dass Schädeldeformitäten, unabhängig von der Ursache, fast immer mit einer Störung der Haltungsentwicklung verbunden sind. Die Vojta Therapie setzt an der Verbesserung der Mängel der Haltung an. Wird die Haltung in der Frühtherapie verbessert, hat das Auswirkungen auf die Schädelform. In Rückenlage wird durch die symmetrische Haltung des gesamten Axisorgans die Druckbelastung positiv verändert. Zudem wird die Hirnreifung und die Anzahl der Synapsen gesteigert, was zu einer verbesserten Stabilität der synaptischen Verknüpfungen führt – denn zunehmender Druck auf den Schädel von innen fördert das Schädelwachstum. Kommen die Kinder zu einem Zeitpunkt, in welchem der Schädel noch verformbar ist, zu den gesetzmäßigen Reifezeichen, d. h. über die Arme in die Aufrichtung bis in die Vertikale, wirkt sich die Schwerkraft regulierend auf das Schädelwachstum aus."

„Bobath Therapie"

Hier wird davon ausgegangen, dass ein adäquater Haltetonus des Rumpfes Voraussetzung für eine physiologische Entwicklung ist. Die aktive Anbahnung eines physiologischen Bewegungsmusters hemmt die Pathologie und führt zu einer Verbesserung des Halte- und Rumpftonus. Für Bertha Bobath war Therapie „gelebter Alltag", alle Therapieelemente sind Ausschnitte einer physiologischen Bewegung. Bei Kindern mit Schädelasymmetrien ist der Haltetonus des Kopfes von Beginn an nicht adäquat, was sich auf die weitere Entwicklung des Kindes auswirken kann. Hier findet sich eine Parallele zur Vojta Therapie. Beide erklären sich durch die neuronale Bahnung mit dem Ziel der Muskelaktivierung, die im Sinne der Ausdellung einen externen Zug am verformten Knochenteil ausübt. Auch wenn die Methoden unterschiedliche Wege gehen, bei Bobath ist die Hemmung Voraussetzung für Bahnung, bei Vojta die Aktivierung eines reflektorischen globalen Musters, so ist ihr Ziel dennoch das Gleiche.

„CranioSacrale Therapie"

In der CST kennen wir die unterschiedlichen Behandlungsphasen in der Therapie von Früh- und Neugeborenen sowie Säuglingen. In den ersten Behandlungsphasen ist die Technik des Remodellierens zur Behandlung von Schädeldeformitäten wichtig. Das Ziel besteht hier darin, durch Einschränkung des Anteiles, der gut in Flexion geht, reflektorisch eine Ausweitung des Bereiches zu erlangen, der in Extension gehalten wird. Nach Entspannung des intracraniellen Membransystems kann sich nicht nur der CSR wieder frei entfalten, sondern die Hirnstrukturen sind in der Lage, ihre Ressourcen im Rahmen ihrer Möglichkeiten zu reaktivieren.

„Schädelhelme" (Abb. 6+7)

Diese sog. Kopforthese (Schädelhelm) wird innerhalb der ersten 15 Lebensmonate angewandt. Ziel ist es das Wachstum des Schädels auszunutzen und diesen in seiner Entwicklung zu lenken. Hierbei wird der prominente Teil des Schädels in seinem Wachstum beschränkt, so dass der Schädel in die „freien" Bereiche des Helmes hineinwächst. Der Schädel wird „richtig" geformt. Die Helme werden mittels einer 3-D Aufnahme erstellt und angepasst, sie werden über längere Zeit getragen und dürfen täglich nur für die Dauer von einer Stunde entfernt werden.

Abb. 6: Schädelhelm, Ansicht von lateral

Abb. 7: Schädelhelm, Ansicht von cranial

Fazit

Meine persönliche Erfahrung, bei der Behandlung von Kindern mit Schädelasymmetrien zeigt immer wieder, dass die Cranio-Sacrale Therapie eine gute Möglichkeit ist regulierenden Einfluss auf das ICM zu nehmen. Je früher die Kinder in den Genuss der CST kommen, desto schneller findet eine Regulierung statt und häufig bedarf es nur weniger Therapieeinheiten. Immer wieder mache ich die Erfahrung, dass Kinder mit Entwicklungsverzögerungen und Schädelasymmetrien bei zunehmender Entspannung des ICM selbstständig, d.h. ohne therapeutische Intervention, zur Aktivierung ihres ZNS-Potentials gelangen. Sollte ein Kind dennoch nicht in der Lage sein, den erschaffenen Raum selbstständig zu füllen und zu halten, d.h. ein physiologisches Bewegungsbild zu entwickeln, sind Behandlungsmethoden, deren Ziel die neuronale Bewegungsanbahnung und Schulung der Wahrnehmung sind, wie z.B. Bobath oder Vojta, für mich wesentliche Bestandteile der Therapie.

Danksagung

An dieser Stelle möchte ich mich bei Frau von der Lippe bedanken, die so freundlich war, auf meine Anfrage den Text bezüglich der Wirksamkeit der Vojta Therapie bei Schädelasymmetrien zu formulieren. Ebenso bei Dr. Ch. Blecher für das zur Verfügungstellen der Schädelhelm Bilder. Mein Dank geht aber ebenso an Gert, den ich immer wieder fragen durfte.

Bildnachweis:

Abb. 1: A brain is born S. 189 ABB. 6-1 Haug Verlag
Abb. 2+3: Sobotta Elsevier Verlag
Abb. 4+5: Handbuch der pädiatrischen Osteopathie Möckel/Mitra, Elsevier Verlag
Abb. 6+7: mit freundlicher Genehmigung von Dr. Ch. Blecher, Lich
www.cranio-online.de

Weitere Informationen:

1) **Carreiro, Jane**: Pädiatrie aus osteopathischer Sicht. Elsevier Verlag 2004
2) **Groot Landeweer, Gert**: Einführung in die CranioSacrale Therapie, Irisina Verlag 2007
3) **Möckel, Mitra**: Handbuch der pädiatrischen Osteopathie, Elsevier Verlag 2006
4) **Moore, Persaud**: Embryologie Elsevier Verlag 2007
5) **Piekartz von, Harry**: Kraniofaziale Dysfunktionen und Schmerzen, Thieme Verlag 2001
6) **Upledger, John**: A brain is born, Haug Verlag 2003