Die Bedeutung der embryonalen Entwicklungsverzögerung am Beispiel des Stillens

Embryologie & Physiologie & …

Im Focus der Natur steht das Überleben. Das menschliche Baby wird unreif und abhängig von Schutz und Nahrung geboren, daher ist die Muttermilch für das Gedeihen und Überleben des Babys besonders wichtig. Um die Nahrung adäquat aufnehmen und verarbeiten zu können, hat das Baby embryonal alle Funktionen vorgeübt. Schon kleine Veränderungen innerhalb der embryonalen Entwicklungsdynamik können die ökonomischen Funktion verändern. Das Stillen ist aber auch ein wesentlicher Aspekt der zwischenmenschlichen Kontaktaufnahme, des Bonding, bei welchem Bindung und Urvertrauen vertieft werden. Verlaufen diese ersten Schritte nicht optimal, kann der Grundstock für Schwierigkeiten in der weiteren emotionalen, motorischen und später sprachlichen Entwicklung gelegt sein.

„… der Körper ist die Apotheke Gottes, in dem alle Heilung der Natur zu finden ist."
Andrew T. Still

Die Bedeutung des Stillens

Die große Bedeutung des Stillens und die damit verbundenen Schwierigkeiten waren schon in der Antike bekannt. Da Babys, die nicht gestillt werden konnten, nur geringe Überlebenschancen hatten , begann schon früh die Suche nach Alternativen. Archäologische Ausgrabungen förderten Babysauger und Schnuller aus der Zeit zwischen 1200 – 800 v. Chr., sowohl in Europa als auch z.B. Ägypten zu tage.

Die Natur möchte das Überleben des Babys so gut wie möglich sichern, und die Muttermilch daher mit allem Notwendigen angereichert – Nährstoffe, Bakterien und Antikörper (Nestschutz). Auf diese Weise wird eine holistische Entwicklung auf allen Ebenen möglich. Das neuronale System des Babys mit seinem Such-, Saug- und Schluckreflex dient hierbei als Starthilfe und Werkzeuge, der Milchspendereflex der Mutter schließt diesen Kreis. Weitere Hilfe erhält das System durch den Mutterinstinkt, und das Wohlfühl- und Bindungshormon Oxytocin. Bei der Mutter reicht der Gedanke an das Baby, um eine Kontraktion der Milchgänge und die Produktion von Muttermilch hervorzurufen. Schon der Geruch der Mutter allein aktiviert beim Baby den Such-, und Saugreflex. Sind alle beteiligten – muskulären, faszialen, gelenkigen, neuronalen und emotionalen – Komponenten in der Lage frei zu agieren, werden alle physiologischen Bewegungsanteile des – Saugens, Kauens und Schluckens – möglich. Die gesunde Bewegungsphysiologie des Stillens ist die Voraussetzung für viele spätere Funktionen im Leben.

Diese Harmonie ist jedoch störanfällig und kann durch intrauterine Erfahrungen, die Geburt, Umweltfaktoren, etc. irritiert werden.

Kurzfristige Lösungen und ihre Konsequenzen

Allzu häufig werden Probleme beim Stillen als „normal“ akzeptiert. Für gereizte oder entzündete Brustwarzen werden Stillhütchen genutzt oder der Mutter angeraten abzupumpen oder abzustillen. Natürlich sind rasche Lösungen hilfreich, nach der Ursache bzw. evtl. behebbaren Dysfunktionen wird jedoch nur selten geschaut – und noch seltener werden diese behandelt. Kaum jemandem ist bewusst, dass dies für das Baby Konsequenzen hat. Zwar wird durch die Hilfsmittel die Ernährung des Babys sichergestellt, da die Milch leichter in das Mündchen des Babys fließen kann. Die Komplexität der physiologischen Saugens aber flacht ab, da die Kaubewegung entfällt. Bleiben die ursächlichen Spannungen im System, kann die weitere orofasziale, motorische und auch emotionale Entwicklung beeinträchtigt werden. D.h. Stillhütchen oder andere Hilfsmittel sind als kurzfristige, schnelle, Lösungen vertretbar, aber kein Ansatz, um die eigentliche Problematik zu regulieren.

Die Natur des Körpers wird alles tun, um die gesunde embryonale Weiterentwicklung und Funktion aller wichtigen Körpersysteme zu gewährleisten. Hierfür nutzt er die Variabilität des Gewebetonus, indem er diesen erhöht oder vermindert. Auf diese Weise werden Schutzmauern und Umwege erschaffen. In der Osteopathie ist das Symptom ein wichtiger Indikator. Der diagnostische Blick und die Wahrnehmung sind immer auf das *System* gerichtet, denn jede Dysfunktion hat eine Ursache.

Embryologie

Die Anatomie der Embryologie bildet die Grundlage für die spätere Funktion. Um ein Verständnis für die funktionellen Schwierigkeiten entwickeln zu können, ist es für Osteopathen hilfreich über ein inneres Bild der physiologischen embryonalen Entwicklungsbewegung zu verfügen. Der Embryo übt alle späteren Funktionen voraus - jede Verzögerung, jeder Umweg, innerhalb des Entwicklungsflusses kann sich in unterschiedlichster Form zeigen, z.B. im Saugverhalten, der emotionalen Entwicklung, der motorischen und sprachlichen Entwicklung. Alle Komponenten des *„Weg des Ausdrucks“* (Upledger), können in ihrer Entfaltung beeinträchtigt werden.

Physiologie der Embryologie

Das osteopathische Prinzip der dynamischen Funktionseinheit und der Selbstregulation und -heilung lässt sich in der embryologischen Flüssigkeitsdynamik (E. Blechschmidt, B. Freemann) beobachten.

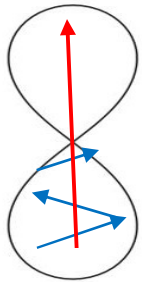

Lemniskate mit Entwicklungsbewegung

Die embryonale Entwicklung entspricht einem 3-dimensionalen, fließenden, genetischen Muster. In diesem wechselt die Dynamik zwischen Flexion, Extension, Überquerung der Mittellinie von rechts nach links und umgekehrt, ehe es zur Expansion kommt – entsprechend der Lemniskate. Die Bogensehne (Zentralsehne, le tendon central, Lig. ventroviszerale) dient als zentrale Stabilisations- und Orientierungshilfe. Sie verläuft, longitudinal, auf der inneren ventralen Körperseite unter Einbindung der Viszera von den Schädelmembranen, dem Mundboden bis zu den Unterschenkelfaszien. Jede Störung kann zu einem „Stau“ oder zu einer „Kompensation“ führen und so die Lemniskate in ihrer energetischen Entfaltung beeinflussen.

In den ersten 6 Embryonalwochen (Ewo) bildet sich die Grundlage für alle Gewebe, Körpersysteme und Organe. Die 3 Keimblätter (Ekto-, Meso- und Endoderm) entwickeln sich in den ersten 2 Ewo, gefolgt von der Neuralrinne. Ab der 4. Ewo wandern Neuralleistenzellen in das Areal zwischen Gehirn und Herzwulst, ehe das Herz um die 7.

Ewo seine Motilität aufnimmt und dem Zwerchfell nach caudal folgt. Zeitgleich beginnt das Gehirn mit seinem Aufstieg nach cranial. Durch die gegensätzlichen Bewegungen entsteht ein sog. Sogfeld – ein neuer, freier, 3-dimensionaler Raum. Die bilateral um den primitiven Schlunddarm (Vorläufer des Gastrointestinaltraktes) angelegten Schlundbögen erhalten die Möglichkeit sich nach ventral auszudehnen. Am Ende der 8. Ewo beginnen sie hier zu verschmelzen und das Gesicht zu modellieren. Innerhalb des Entwicklungsflusses beginnen die Gewebe sich zu differenzieren, überflüssige Gewebe werden, per Apoptose, abgebaut. Dieser Prozess endet ca. in der 12. Ewo.

Jeder Schlundbogen dient In der embryologischen Entwicklung als Vorläufer bestimmter Knorpel/Knochen, Muskeln, Gefäße sowie Nerven des cranialen und viszeralen Bereiches (s. Tab.). Sobald ein Stau oder eine Entwicklungsverzögerung auftritt, kann dies irritierend auf die Anlage der zugehörigen Gewebe wirken und zu entsprechende Innervations- oder Funktionsstörungen führen.

Schlundbögen	Knorpel – Knochen	Muskulatur	Nerven
1.	Ossa temporale, maxillare, zygomaticum, mandibulare, palatinae, ala maj. sphenoidale Ineus & Malleus (1. + 2. Gehörknöchelchen) Lig. sphenomandibulare Dentin	Kaumuskulatur M. mylohyoideus M. digastricus (venter ant.) M. tensor veli platini M. tensor tympanie	N. trigeminus (V.) pars maxillaris pars mandibularis
2.	Obere ½ Hyoid, Stapes (Steigbügel), Proc. stylohyoideus temporalis Lig. stylohyoideum	Mimische Musk. inkl. Platysma M. buccinator M. digastricus (venter posterior) M. stapedius (Innenohr)	N. facialis (VII.)
3.	Os Hyoideum – cornu majus	M. stylopharyngeus M. levator veli platini M. constrictorpharyngis	N. glossopharyngeus (IX.) + N. tympanicus
4.	Cartilago thyroidea (Schildknorpel)	Obere Kehlkopf- und Rachenmuskulatur: M. criothyroideus, Hauptteil des M. levator veli platini, unterer Anteil des M. constrictor Pharyngeus	N. vagus (X.) pars laryngeus sup.
5. & 6.	Cartilago cricoidea (Ringknorpel) & Cartilago arytenoidea (Aryknorpel) verschmelzen und bilden den unteren Teil des Kehlkopfknorpels	M. constrictor pharyngis inf. (tw) Innere Kehlkopfmuskulatur	N. vagus pars laryngeus recurrens Evtl. N. acsessorius

Da die embryonale Entwicklung ein fortwährender Prozess und keine Statik ist, können aus ihr entstandene Dysfunktionen oder Symptome moduliert bzw. reorganisiert werden. In welchem Ausmaß diese Regulation erfolgen kann, ist individuell und abhängig von der inneren Ressource – sie kann lebenslang erfolgen. John Upledger nannte diese Möglichkeit der Regulation „die Vollendung biologischer Prozesse“.

Störungen im Paradies und seine Auswirkungen

Jede Seele ist individuell und fühlt von Anfang an. Ist die Welt des Babys im Uterus in Ordnung und nichts stört, empfindet es seine Welt als ein „24-Stunden-Paradies“, jedoch ist diese Harmonie empfindlich. Jede Erfahrung, die nicht primär zum System gehört und vom Baby nicht adäquat eingeordnet wird, kann als störend, bedrohlich

bis hin zu Gefühlen wie Schock, Panik oder Todesgefahr empfunden werden. Das Baby verliert seinen gesicherten Raum und erhöht reaktiv seine Schutzspannung. Der normale Fluss der embryonalen Entwicklung kann auf allen Ebenen gebremst werden oder zum Stillstand kommen. Das Ausmaß dieser Reaktion ist individuell und abhängig von der Ursache, der Stärke und der Grundenergie des Embryos. Im Nachklang finden bestimmte Entwicklungsschritte verlangsamt, nicht ideal oder gar nicht mehr statt.

„Jeglichen Stress, den das Baby intrauterin erlebt und nicht verarbeiten kann, wird als Spannung im Gewebe eingelagert"

John E. Upledger

Ist das Baby aber in der Lage die Information zu verarbeiten, ab- oder auszuleiten, wird es nach einer ersten Reaktion die normale Entwicklungsbewegung wieder aufnehmen. Dabei wird es stets versuchen so nah wie möglich am eigentlichen embryologischen Weg zu bleiben.

Pränatale Ereignisse wie Stress, Gewalt, Tod eines Angehörigen oder intrauterinen Mehrlings, ebenso wie physische Einwirkungen durch z.B. Medikamente, Toxine, Erkrankungen oder Unfälle der Mutter werden vom Baby *sowohl als* emotionaler als *auch* physischer Stress erlebt. Reaktiv verstärkt es seinen Schutzraum, indem der fasziale Tonus dysfunktional erhöht wird. Der embryonale Entwicklungsfluss gerät ins Stocken – wird aber im Idealfall, nach einem kurzen Augenblick, an der gleichen Stelle fortgesetzt. Bleibt die störende Information im Gewebe wird diese zunächst eingekapselt und danach mit der geringstmöglichen Abweichung umgangen. War die Störung sehr groß, verliert das System evtl. seinen roten Faden und die physiologische Entwicklungsbewegung wird unvollständig oder gar nicht wieder aufgenommen. Andere Ursachen wie z.B. eine verkürzte Nabelschnur, eine Mehrlingsschwangerschaft oder eine Hüftdysplasie der Mutter können sich für das Baby nicht nur bedrohlich anfühlen, sondern zudem dessen Bewegungsraum einschränken. Das Baby wird stets versuchen sich zu arrangieren und die ungefährlichste und bestmögliche Position zu finden, selbst dann, wenn diese wie z.B. die Beckenend-, Querlage oder einem verfrühten Eintritt des Köpfchens ins kleine Becken „unbequem" sind. All dies kann zu ungünstigen physischen Krafteinwirkungen auf den Körper führen. Da Babys sich selbst vornehmlich emotional wahrnehmen, ist dies immer mit einer emotionalen Komponente verbunden.

Hormonelle Helfer in der Schwangerschaft

Schon innerhalb der Schwangerschaft produziert der Körper der Mutter das Wohlfühl- und Bindungshormon *Oxytocin. Dieses steigt* kurz vor der Entbindung deutlich an, um sowohl ihren Blutdruck als auch ihr inneres Stresslevel zu reduzieren. In der Uterusschleimhaut wirkt es sowohl wehenfördernd als auch schmerzlindert – was sich auch auf das Baby auswirkt. Das Baby kann Oxytocin selbstständig schon ca. ab der 18 Ewo, durch das Daumennuckeln, aktvieren und somit seine beruhigende Wirkung kennen lernen.

Entbindung

Der Entbindungsprozess kann in jeder Phase gestört werden. Findet das Baby nicht die richtige Entbindungsposition, da z.B. Fruchtwasser zu früh abgegangen ist, es sich in einer Schräg-, Quer-, oder Beckenendlage befindet, der Kopf des Babys schon ins kleine Becken eingetreten ist – Wehen einsetzten – der Muttermund aber noch nicht weit genug geöffnet oder gar geschlossen ist, wird das gesamte System des Babys verstärkt gestaucht. Dieses Phänomen kann auch durch das Cristellern, eine häufig angewandte Entbindungstechnik, bei der das Baby

nach caudal in Richtung Muttermund gedrückt wird, entstehen. Auch eine zu kurze oder um den Hals gewickelte Nabelschnur kann ein Strangulationsempfinden, oder das Gefühl bedroht zu sein, entstehen lassen. Andere Hilfsmittel wie die Saugglocke oder die Zange üben einen saugenden bzw. komprimierenden Reiz auf Schädel, Faszien und das Gehirn aus. Sehr häufig treten mehrere Ursachen in Kombination auf. Postnatal können z.B. Hämatome, eine Schädelverformung, ein Kephalhämatom, ein Opistotonus, Asymmetrien etc. in Erscheinung treten.

Anatomische Kompensationen

Je größer die Störung, desto mehr Schutzmechanismen werden benötigt. Zusätzliche Stabilisatoren können geschaffen werden, indem nicht mehr benötigte embryologische Strukturen und Versorgungskanäle, wie z.B. das Lig. frenulum erhalten und nicht, wie physiologisch vorgesehen, per Apoptose zurückgebaut werden. Ist das Ausmaß der lokalen Spannung zu hoch, kann der Körper diese in die Peripherie verschieben. Die Faszien der Dura mater (inkl. Membransystem), das Neuron, die Schädelknochen sowie das Areal um C0-1 mit seinen Durchtrittsstellen für die Hirnnerven, bieten sich hier als Leitungsbahnen besonders an. Infolge können Strains (Plagio- oder Trigenocephalus), Schlussstörungen (z.B. der Sutura inframaxillaris, Somiten) und Asymmetrien (z.B. Wirbelsäule und Schädel) entstehen. Neuronale Leitungsbahnen und Nerven können durch die faszialen Verschiebungen beeinträchtigt werden, so dass es zu muskulären Dysbalancen (Saugen, Schlucken, Aktivität der Sphinkter), persistierenden Reflexe (Moro, ATNR, STNR) sowie motorischen und sensorischen Dysbalancen kommen kann, welche das Stillen erschweren können.

BEISPIELE:

Die Kompression des Areals um C0-1 birgt große Problematiken. Durch das Foramen jugulare verlaufen die Hirnnerven: Nn. vagus & glossopharyngeus & acsessorius sowie deren versorgenden Blutgefäßen. Der N. facialis nutzt das Foramen stylomastoideus, während der N. hypoglossus durch den, bei Neugeborenen noch knorpeligen, Canalis hypoglossus verläuft. Werden diese Areale prä- oder perinatal zu starken Kompressions- und Scherkräften ausgesetzt, kann dies zu entsprechenden Problematiken in den versorgenden Gebieten führen.

- **N. vagus**: Entwickelt sich aus dem 4. – 6. Kiemenbogen und innerviert alle sich hieraus entwickelnden Muskeln, d.h. sensibel die Dura mater, Kiefer- und Schluckmuskulatur, Trachea, Ösophagus, Pericard und Lunge, ehe er durch das Zwerchfell tritt, um die Bauchorgane zu innervieren
- **N. hypoglossus:** Kraft- und Koordination der Zungenmuskulatur
- **Nabelschnur:** eine Umschlingung des Halses kann Faszien, Nerven, Gefäße und Organe irritieren
  ↳ Angst, Panik, Saug- und Schluckstörungen, Hypertonie des Mundboden, Torticollis, etc.
- Durch eine Stauchung, Tonuserhöhung oder Kompensationen kann nicht nur die Dura mater beeinträchtigt werden, sondern auch einzelne Areale und Segmente der Wirbelsäule und der hiermit in Verbindung stehenden Organe. Mögliche körperliche Antworten sind Asymmetrien, Innervationsstörungen, Beeinträchtigungen der Organfunktionen z.B. des Darms oder Ösophagus, etc.
- **Bogensehne:** eine reaktive Hyper- oder Hypotonie kann Probleme, z.B. im Bereich der Nahrungsaufnahme (saugen, kauen, schlucken) und / oder der motorischen und sprachlichen Entwicklung, nach sich ziehen.
- Verkürzung des Zungen- oder Lippenbändchens – Ankyloglossie

Die Physiologie des Saugens

Wie alles im Körper üben sich sowohl das Saugen als auch das Stillen voraus. Schon ab der 18. SSW beginnt das Baby zu saugen und damit sowohl dessen beruhigende als auch tonusregulierende Wirkung zu entdecken. Erst in der 23. -26. SSW ist dieser Funktionskomplex so weit ausgereift, dass ein frühgeborenes Baby diesen für das nährende Saugen nutzen kann. Anatomisch besteht der orofasziale Funktionskomplex aus: Mund, Mundboden, Zunge, Kiefergelenk, Kehlkopf, mimischer Muskulatur, Nerven inkl. deren motorischen und sensorischen Anteilen, Pharynx inkl. Os hyoidale und Thoraxeingang. Die freie Funktion aller Strukturen ist die Voraussetzung für die physiologische Komplexbewegung des Saugens. Anders als an der Flasche, ist die Saugbewegung an der Brust mit einer Kaubewegung verbunden. Zu Beginn des Stillens nimmt der anteriore Teil der Zunge die Brustwarze auf, um sie löffelartig zu umschließen. Zeitgleich dichten die Lippen die Brustwarze ab. Die mediale und posteriore Zunge heben im Anschluss die Brustwarze saugend an und erzeugen eine wellenförmige Bewegung nach posterior. Im Anschluss drückt der hintere Teil der Zunge die Brustwarze an den Gaumen, so dass diese entleert wird. Nachdem der Schluckreflex erfolgt ist, baut sich ein neues Vakuum auf, welches den Milchspendereflex der Mutter erneut aktiviert.

Die Verbindung zwischen Mutter und Baby ist ein wesentlicher Teil der Physiologie. Durch die Freisetzung des Wohlfühl- und Bindungshormons Oxytocin, wird sowohl die Milchproduktion als auch der Milchspendereflex der Mutter aktiviert. Die Aktivierung beginnt, sobald der Hautkontakt zwischen Mutter und Kind hergestellt ist – sie einander berühren. In beiden Körpersystemen entsteht ein Oxytocin Loop und Gefühle wie Geborgenheit, Verbundenheit und Liebe zueinander können sich ausbreiten. Prolaktin, der Gegenspieler des Oxytocin, versorgt die Milchdrüsen mit Milch und unterstützt zudem die Kontraktion der Milchgänge. Je häufiger das Baby an der Brust saugt, desto mehr Hormone werden ausgeschüttet.

Das Os Hyoidale und seine muskulären Verbindungen

Für jede Art des verbalen Ausdrucks (saugen, schlucken, kauen, atmen, etc.) ist die freie Funktion des Hyoid von großer Bedeutung. Beim Neugeborenen befindet sich dieses innerhalb des Mandibulabogen, transversal auf Höhe der submentalen Muskeln (Mundboden & suprahyoidale Musk.). Mit Beginn der Muskelaktivität wandert es nach caudal, in den Bereich zwischen Mundboden und ventral, auf Höhe von C3. Dabei fungiert es für die infra- und suprahyoidalen Muskulatur nicht nur als Ansatz und Ursprung, sondern auch wie eine Umlenkrolle. Auf diese Weise koordiniert es die Verbindung zwischen dem Rachen, den Ossa temporalia, den Claviculae und den Schultern. Zudem sichert es den Mundboden und die Schluckmuskulatur. Die **suprahyoidale Muskulatur** (M. digastricus, stylo-, mylo-, genohyoideus) befindet sich oberhalb des Hyoid. Sie stabilisiert den Mundboden, zieht das Hyoid nach ventro-cranial und unterstützt die Kieferöffnung und das Schlucken. Die **infrahyoidale Muskulatur:** (Mm. omo- und sternohyoideus, sternothyreoideus) liegt unterhalb des Hyoid – stabilisiert nach caudal und unterstützt ebenfalls das Schlucken. Erst die aus zwei Muskelbäuchen bestehende **Zunge** ermöglicht das koordinierte Zusammenspiel der Muskulatur für das Saugen, Schlucken und Kauen. Ein Muskelbauch verläuft innerhalb des Zungenkörpers und gibt diesem seine Form, der Zweite stellt den Kontakt zu den umgebenden Strukturen her und ermöglicht die Zungenmobilität. Der für das Saugen benötigte Unterdruck wird durch den M. buccinator hergestellt. Andere mimische Muskeln (Mm. orbicularis oris, mentalis, levator labi sup. und zygomaticus minor) dichten gemeinsam mit Ober- und Unterlippe die Brustwarze ab. Der N. facialis versorgt die vorderen 2/3 der

Zunge sensibel, während das hintere 1/3 sowie allen den Mundboden versorgenden Muskeln (Ausnahme: M. palatoglossus) vom N. hypoglossus versorgt werden.

Auffälligkeiten beim Stillen

Kann die Brustwarze nicht adäquat aufgenommen und angesaugt werden, rutscht diese aus dem Mund oder die schon angesaugte Milch läuft seitlich aus dem Mund heraus – eine Dyskoordination oder Hypotonie der Zungen- und Mundmuskulatur könnte hier ursächlich sein. Das sog. Lippenbläschen deutet auf einen erhöhten Kraftaufwand und eine reduzierte Kieferöffnung hin, bei welcher die Oberlippe stark eingesaugt wird. Für das Baby ist all dies evtl. so anstrengend, dass es schon nach wenigen Zügen einschläft, oder aus lauter Frust beginnt die Brust anzuschreien. Auch die Mutter leidet. Die Brustwarzen werden gequetscht, sind wund, entzündet und blutig. In Folge bildet sich die Milch nur noch verzögert oder es entsteht ein Milchstau. Oft glauben die Mütter, sie hätten nicht genug Milch, dabei wurde „nur“ der Milchspendereflex nicht adäquat ausgelöst.

Osteopathische Diagnostik

Die Voraussetzung für eine gute Anamnese und Diagnostik, ist eine entspannte Atmosphäre und vertrauensvoller Kontakt aller Beteiligten. Nach der ausführlichen Anamnese schließt sich die körperliche Diagnostik an. Hier erfolgt die erste Kontaktaufnahme auf dem Arm oder Schoss der Mutter/Eltern. Ist diese gut möglich, findet die weitere Befundung auf der Behandlungsbank statt. Hier wird zunächst beobachtet, wie das Baby mit dem Therapeuten in Kontakt tritt, dann die physiologische Entwicklung (Hellbrügge / Vojta) und ob evtl. frühkindliche persistierende Reflexe vorliegen.

Befund:

1. **Wie liegt das Baby auf der Behandlungsbank – was strahlt es aus ?**
   - ↳ Blickkontakt: wird dieser gehalten, kann der Kopf zur Blickverfolgung seitengleich gedreht werden
   - ↳ Holokinese: ist diese noch präsent, sind die Bewegungen gerichtet (Strampeln, Greifen)
   - ↳ motorische Entwicklung: wie sind die aktiven, wie die passiven Bewegungsübergänge

     Anbahnung: ⇨ gibt es Hypotonien oder Widerstände ?

     liegt ein Opistotonus vor, wird die Bauchlage toleriert
   - ↳ Muskeltonus und Gelenkbeweglichkeit
   - ↳ Mittellinie: ⇨ fallen Asymmetrien am Rumpf oder am Schädel auf
   - ↳ Reflexe: ⇨ persistierende Reflexe z.B. Moro, ATNR, Fußgreifreflex, etc.
2. **Kontaktaufnahme über die Füße** - *Listening*
3. **Überprüfung der Körperquerstrukturen und Horchposten**

   Becken, Zwerchfell, Thoraxeingang, Hyoid, C0-1 , SSB mit der Sella turcica
   - ↳ wie ist die Compliance des Gewebes (je mehr Flexibilität desto besser)
4. **erspüren des CSR – überprüfen der Körperquerstrukturen:**
   - ↳ Verschmelzbarkeit mit dem System
   - ↳ Qualität, Frequenz, Symmetrie und Amplitude
   - ↳ gibt es Faszienzüge, wo ist die „Ressource“ des Systems ?
5. **Kompressions- und Dehnfähigkeit der Dura mater**

- ↳ Test: zunächst des spinalen Anteils, dann craniale (inkl. ICM und Lig. transversum anterior)
- ↳ kann die Dura mater als Ganzes, in all ihren Anteilen, erspürt werden
  - ☞ gibt es Spannungs-, bzw. Torsionsmuster zwischen Pelvis und Cranium

6. **Überprüfen des Schädels s.o.** Asymmetrien, Eindellungen, Hämatome, Beweglichkeit der einzelnen Schädelknochen und Suturen (Überlappungen) – Zustand der Fontanellen
7. **überprüfen des Saugens mit dem Finger**: Kraft, Koordination, Symmetrie, Qualität
8. **überprüfen der Funktion von**: SSB, Maxilla, Vomer, Pallatinum
9. **hyoidale Verbindungen:** et. Strains: Sternum, Clavicula, C0-1, Occiput, Mandibula, SSB
10. **erspüren der Synchronizität** von Darm, Leber, Lunge, Herz und Nieren – Gehirn

Behandlung:

In der Osteopathie gibt es keine feststehende Diagnose, vielmehr handelt es sich um einen Dialog zwischen dem inneren Regulator des Patienten und den Wahrnehmungsfähigkeiten des Therapeuten. Das Baby leitet den Therapeuten an den Ort, wo aktuell die größte Unterstützung benötigt wird. Das System eines Neugeborenen ist noch sehr fluidal, je besser der Therapeut die embryologische Entwicklung nachvollziehen und die Flüssigkeiten – Blut, Lymphe, Energie – und deren Weg visualisieren kann, desto besser wird er das System unterstützen können.

Fazit:

Dieser Artikel möchte ein Verständnis für die Physiologie der embryonalen Entwicklungsbewegung in Bezug auf das Stillen wecken. Der Mund mit seinen orofaszialen Funktionen ist von fundamentaler Bedeutung, da er die Basis für viele Funktionskreisläufe darstellt. Schon sehr früh lassen sich Hinweise an der Art des Stillens oder Schreiens erkennen. Die Erfahrung zeigt, dass je früher das Baby Unterstützung erfährt und zu seiner normalen, physiologischen, Entwicklung zurückkehren kann, desto größer seine Chance auf ein normales Bonding, sowie eine physiologische motorische, emotionale und später sprachliche Entwicklung.

Der 2. Teil des Artikels wird sich um die besonderen Auffälligkeiten bei Stillproblematiken, sowie die häufigsten Ursachen und deren Auswirkungen drehen.

LESE-THEKE:

Alberti, Bettina	Die Seele fühlt von Anfang an	Kösel Verlag
Blechschmidt, Erich	Anatomie und Ontogenese des Menschen	FE-Medienverlag Kissleg
Hinkelthein, E; Mihajlovic, Z	Embryologie in der Osteopathie	Thieme Verlag
Liem, T. - Hsg.	Osteopathische Behandlung von Kindern	Haug Verlag
Liem, T. – Hsg.	Morphodynamik in der Osteopathie	Haug Verlag
Möckel, E. und Mitha, N.	Handbuch der pädiatrischen Osteopathie	Urban & Fischer
Rohen, J. W.	Morphologie des menschlichen Organismus	Verlag Freies Geistesleben
Upledger, John E.	Lehrbuch der CranioSacral Therapie I + II	Haug Verlag
Upledger, John E.	A brain is born	Haug Verlag
van der Wal, Jaap, Glöckler, M.	Dynamische Morphologie und Entwicklung der Gestalt	Verlag am Goetheanum